Masif İntraabdominal Kanamaya Yol Açan Metastatik Matür Teratom: Olgu sunumu

Metastatic Mature Teratoma Presented with Massive Intraabdominal Bleeding: A Case Report

Oktay Büyükaşık, A.Oğuz Hasdemir*, Nurettin Kahramansoy, H.Ali Kılıçgün**, Tanzer Korkmaz***, Cavit Çöl, Hayri Erkol, Serdar Yanık****

Abant İzzet Baysal Üniversitesi Tıp Fakültesi, Genel Cerrahi Anabilim Dalı, Bolu, Türkiye
**Yıldırım Bayazıt Eğitim ve Araştırma Hastanesi, 1.Genel Cerrahi Kliniği, Ankara, Türkiye*
***Abant İzzet Baysal Üniversitesi Tıp Fakültesi, Göğüs Cerrahisi Anabilim Dalı, Bolu, Türkiye*
****Abant İzzet Baysal Üniversitesi Tıp Fakültesi, Acil Tıp Anabilim Dalı, Bolu, Türkiye*
*****Abant İzzet Baysal Üniversitesi Tıp Fakültesi, Patoloji Anabilim Dalı, Bolu, Türkiye*

Özet

Teratomlar nadir karşılaşılan olgulardır. Onyedi yaşında bir erkek hasta akut batın ve hipovolemik şok tablosu nedeniyle acil servise getirildi. Yapılan laparatomide batın içinde masif kanama, karaciğerde multipl metastatik lezyonlar ve retroperitonda aktif kanayan 5x3x3 cm boyutlarında kitle saptandı. Total eksizyon yapıldı. Patolojik tanısı metastatik matür teratom olarak rapor edildi. Skrotal ultrasonografide sağ testiste 2x1 cm boyutunda kitle saptandı. Hasta, tetkikleri henüz devam edilmekte iken, eksploratris laparatomiden sonraki 24. günde oluşan yeni bir kanama nedeniyle kaybedildi. Bu olgu nadir bir olguyu hatırlatmak ve tartışmaya açmak amacıyla sunulmuştur. *(Haseki Tıp Bülteni 2011; 49: 42-3)*
Anahtar Kelimeler: Teratom, testiküler germ hücreli tümör

Abstract

Teratomas are rarely encountered. A 17-year-old male patient presented to the emergency clinic with findings of acute abdomen and hipovolemic shock. Massive hemorrhagic blood collection, multiple metastatic lesions in the liver and a bleeding retroperitoneal mass with dimensions of 5x5x3 cm were detected in abdomen at laparotomy. The bleeding mass was excised totally. The pathologic diagnosis was metastatic teratoma. Scrotal ultrasonography revealed a mass with dimensions of 2x1 cm in the right testis. While the investigations proceeded, he died of a new massive bleeding on the postoperative 24th day. *(The Medical Bulletin of Haseki 2011; 49: 42-3)*
Key Words: Teratoma, Testicular germ cell tumors

Giriş

Testiküler germ hücreli tümörler, 15-35 yaş grubundaki erkeklerde en sık rastlanan testiküler kanserdir. ABD'de insidans 100 binde 6 olup, buna bağlı yıllık yaklaşık 300 ölüm görülmektedir. Bu yaş grubundaki erkek kanser ölümlerinin %10'undan testiküler germ hücreli tümörler sorumludur (1). Etiyolojisinde erkek genital sistemin konjenital malformasyonları, kriptorşidizm, gebelik sırasında östrojen içeren preparat kullanımı, infertilite, travma, kabakulak enfeksiyonu gibi spesifik veya nonspesifik enfeksiyonlar suçlanmaktadır.

Olgu

On yedi yaşındaki erkek hasta acil servisimize karın ağrısı, halsizlik ve bayılma yakınmaları ile başvurdu. Öyküsünden, bir ay önce motosikletten düşme sonrası acil servise başvurduğu ve incelemeler sonucu sağ hemotoraks tanısı konulduğu, göğüs tüpü takılarak izlendiği ve ikinci gün drenaj olmaması nedeni ile taburcu edildiği öğrenildi. Taburcu olduktan iki gün sonra çekilen kontrol akciğer grafisinde, sağ akciğer üst alanda 1.5 cm boyutunda ve düzgün sınırlı bir nodül saptanması üzerine toraks bilgisayarlı tomografisi istendiği ve kontrole çağrıldığı öğrenildi. Bu son başvurusunda, batında hassasiyet, defans ve rebound mevcuttu. Kan basıncı: 80/60 mmHg, nabız:130/dk, Hemoglobin: 5.1 g/dl, Hematokrit: %15.3, alfa fetoprotein düzeyi: 2.54 ng/ml, laktat dehidrogenaz: 8242 U/L, Seroreaktif protein: 115 mg/L ve human koryonik gonadotropin: >1000 IU/L olarak saptandı.

Akciğer grafisindeki bir önceki filmde belirtilen sağ akciğer üst alanda 1.5 cm boyutunda ve düzgün sınırlı nodül haricinde

Yazışma Adresi/Address for Correspondence: Oktay Büyükaşık
Abant İzzet Baysal Üniversitesi Tıp Fakültesi, Genel Cerrahi Anabilim Dalı, Bolu, Türkiye
Tel.: +90 374 253 46 56/3516 Fax: +90 374 253 46 15 E-posta: oktaybuyukasik@gmail.com
Geliş Tarihi/Received: 13 Eylül 2009 **Kabul Tarihi/Accepted:** 01 Ekim 2010
Sunulduğu Kongre: Ulusal Cerrahi Kongresi 2010-Ankara.(poster no:69)

Haseki Tıp Bülteni,
Galenos Yayınevi tarafından basılmıştır. Her hakkı saklıdır.
The Medical Bulletin of Haseki Training and Research Hospital, published by Galenos Publishing. All rights reserved.

bir özellik yoktu. Batın ultrasonografisinde, yaygın sıvı ve karaciğerde solid kitle ve hemanjiom ayrımı tam olarak yapılamayan 3x3 ve 2x2 cm boyutlarında iki adet solid kitle olduğu saptandı.

Bunun üzerine hastaya acil laparatomi yapıldı. Eksplorasyonda batında yaklaşık üç litre kan, karaciğerde multipl metastatik lezyon ve retroperitonda paraaortik alanda sol renal ven ve splenik vene yapışık yaklaşık 5x3x3 cm çapında rüptüre olmuş ve aktif kanayan kitle saptandı. Kitle total eksize edilerek hemostaz sağlandı. Postoperatif komplikasyonsuz seyreden hasta altıncı günde taburcu edildi. Histopatolojik olarak matür teratom tanısı konuldu (Resim 1). Medikal onkoloji kliniğine sevkedilen hastada skrotal ultrasonografide sağ testiste 2x1 cm kitle saptandı. Skrotumdaki kitleden biyopsi planlanırken yeniden kanaması olan hasta hemorajik şok nedeniyle postoperatif 24. günde kaybedildi.

Tartışma

Testiküler germ hücreli tümörler seminomatöz ve non-seminomatöz tümörler olarak iki tiptir. Nonseminomatöz tümörler embriyonal karsinom, yolk kesesi (endodermal sinüs) tümörü, koryokarsinom ve teratomaları içerir. Seminomatöz tümörler ise seminomlar ve spermatosit seminomlar olarak sınıflanmaktadır. Erişkin yaşta %2,7-7 oranında saf formda, %47-50 oranında mikst formda görülürler (1,2). Teratomlar gelişmiş veya gelişmekte olan testisin germinal epitelyumundan köken alır ve üç embriyonik germ hücre tabakasını da (endoderm, mezoderm, ektoderm) içerirler. Matür teratomlar tipik olarak fibröz veya miksoid stroma içerisinde kas, kemik, kıkırdak, nöral doku, tiroid dokusu, skuamöz epitel, bronş epiteli veya intestinal duvar gibi çeşitli erişkin dokuları içerir. İmmatür teratomlar ise embriyonik ve fetal gelişimde görülen histolojik özellikteki dokuları içerirler. Genetik yapıları ve prognozları matür teratomlarla aynı olduğu için Dünya Sağlık Örgütü matür-immatür sınıflamasını artık önermemektedir. Teratomlar çocukluk yaş döneminde benign olarak seyrederken, postpubertal dönemde sunulan olguda olduğu gibi hepsi malign karakter kazanır ve yüksek metastatik potansiyel gösterirler. Çoğu gonadlarda yerleşim gösterirken, sakrokoksigeal bölge, kalvaryum ve beyin parenkimi, mediasten ve retroperitoneal alan gibi vücut orta hattında görülebilirler. Tanı genellikle sunulan olgudaki gibi rüptür sonucu kanamalar ile veya başka amaçlarla yaptırılan görüntüleme yöntemleri ile rastlantısal olarak konur (3,4). Bu tümörlerin rüptür eğilimlerinin yüksek olması değişik teoriler ile açıklanmaktadır. En çok kabul gören görüşte lezyon içindeki pankreas, parotis dokusu veya intestinal mukozadan salgılanan enzimlerin destrüktif etkisinin olduğu ileri sürülmektedir. Bazı çalışmalarda kitle içerisinde yüksek amilaz aktivitesi saptanmıştır (5,6). Diğer görüşler iskemi, intratümöral basınç artışına bağlı nekroz ve enfeksiyonun sorumlu olabileceği yönündedir (7). Sunulan olgu gibi rüptür sonucunda tanı konan olguların büyük bir kısmı yaygın metastazlarla birliktelik gösterdiğinden prognozları oldukça kötüdür. Primer tümörün lenfatik veya vasküler invazyon göstermesi metastaz potansiyelinin ve kötü prognozun en önemli belirteçlerinden birisidir. Metastazlar bazen primer tümörün histopatolojisini yansıtırken bazen farklı histopatolojik formda da olabilir (2). Sunulan olguda sağ testisteki primer tümöre müdahale edilemediği için lenfatik ve vasküler invazyon durumu değerlendirilememiştir. Testiküler teratomlarda orşiektominin tek başına yeterli olmadığı ve işleme retroperitoneal lenfadenektominin de eklenmesi gerektiği bildirilmiştir. Çünkü klinik olarak evre I, patolojik olarak evre IIA olarak kabul edilen olguların bile %19,2'sinde retroperitoneal metastaz olduğu bildirilmiştir (8). Küratif tedaviye rağmen 10 yıl ve sonrasında bile hastalığın tekrarı söz konusudur. Malign transformasyon gösteren teratomlarda en sık epirubisin, etoposid, ifosfamid ve sisplatin içeren kemoterapi protokolleri uygulanmaktadır. Ancak bu hastalarda kemoterapiye yanıt çok azdır (9). Hastamız, tümörün hızlı progresyonu sonucu postoperatif dönemde kemoterapi alamadan kaybedilmiştir.

Batında kitle veya akciğerde nodül saptanan genç erkek hastaların dikkatli testiküler palpasyonu ve skrotal ultrasonografi ile değerlendirilmesi, gizli testiküler tümörlerin tanınmasını sağlayabilir ve tedavi şanslarını arttırabilir.

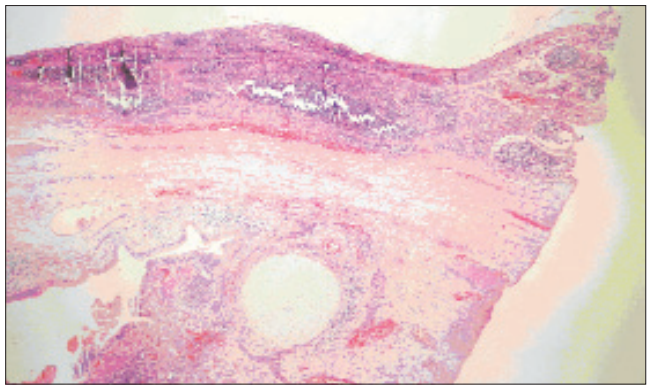

Resim. Olgunun histopatolojik görünümleri. (HE 10x10 BBA). Kitle içerisinde çok katlı yassı epitelyum, kıkırdak dokusu ve intestinal epitelyum gibi teratom komponenti olan matur dokular izlenmektetedir

Kaynaklar

1. The lower urinary tract and male genital system. in: Kumar V, Abbas AK, Fausto N, Aster JC, Editors. Robins and Cotran Pathologic basis of disease. Eight edition, Philadelphia, Saunders Elsevier 2010. p. 990-1.
2. Sesterhenn IA, Davis CJ. Pathology of germ cell tumors of the testis. Cancer Control 2004;11:374-87. [Full Text]
3. Cihangiroğlu G, Çobanoğlu B, Pehlivan S et al. Toraks ve boyun metastazı yapan mikst germ hücreli testis tümörü. Fırat Tıp Dergisi 2008;13:144-6. [Abstract] / [Full Text] / [PDF]
4. Ege G, Akman H, Kuzucu K et al. Mediastinal kistik teratomun spontan rüptürü. Tanısal ve Girişimsel Radyoloji 2004;10:27-30. [Abstract] / [PDF]
5. Ashour M, El-Din Hawass N, Adam KAR et al. Spontaneous intrapleural rupture of mediastinal teratoma. Respir Med 1993;87:69-72. [Abstract]
6. Marston JL, Cooper AG, Ankeney JL. Acute cardiac tamponade due to rupture of a benign mediastinal teratoma into the pericardial sac. J Thorac Cardiovasc Surg 1966;51:700-6.
7. Sommerland BC, Cleland WP, Yong NK. Physiological activity in mediastinal teratoma. Thorax 1975;30:510-4. [Abstract] / [PDF]
8. Heidenreich A, Moul JW, McLeod DG et al. The role of retroperitoneal lymphadenectomy in mature teratoma of the testis. J Urol 1997;157:160-3. [Abstract] / [Full Text] / [PDF]
9. Donadio AC, Motzer RJ, Bajorin DF et al. Chemotherapy for teratoma with malignant transformation. J Clin Oncol 2003;21:4285-91. [Abstract] / [Full Text] / [PDF]