

# Asemptomatik Kalsifiye Apendiks Taşı

## *Asymptomatic Calcified Appendicolithiasis*

NERİMAN ŞENGÜL<sup>1</sup>, RIDVAN ÇAKMAZ<sup>1</sup>, EFSUN ŞENOCAK<sup>2</sup>, ÇETİN BORAN<sup>3</sup>

<sup>1</sup>Abant İzzet Baysal Üniversitesi, İzzet Baysal Tıp Fakültesi, Genel Cerrahi Anabilim Dalı-Bolu, <sup>2</sup>Abant İzzet Baysal Üniversitesi, İzzet Baysal Tıp Fakültesi, Radyoloji Anabilim Dalı, Bolu, <sup>3</sup>Abant İzzet Baysal Üniversitesi, İzzet Baysal Tıp Fakültesi, Patoloji Anabilim Dalı, Bolu

### ÖZET

Asemptomatik kalsifiye apendiks taşı nadir görülen bir durumdur. Radyolojik olarak kalsifikasyon yapan diğer karın içi patolojiler ile karışabilir. Bu çalışmada insidental olarak tespit edilen, enterolitiazis ile karışan ve laparoskopik yaklaşım ile tedavi edilen apendikste taş olgusu sunulmuştur.

**Anahtar Kelimeler:** Apendiks taşı, İntraabdominal kalsifikasyon, Laparoskopi

### ABSTRACT

An asymptomatic presentation of calcified appendicolithiasis is very rare. Radiographic imaging of appendicolithiasis can lead diagnostic problem with other intraabdominal pathology causing calcifications. We present incidentally detected calcified appendicolithiasis, which appeared like an enterolith and treated with laparoscopic approach

**Key words:** Appendicolithiasis, Intraabdominal calcifications, Laparoscopy

Başvuru Tarihi: 30.07.2010, Kabul Tarihi: 13.09.2010

✉ Dr. Neriman Şengül

Emek Mh 8. Cd. 75. Sk 53/2

Emek 06510 Ankara - Türkiye

Tel: 0532.5730214

e-mail: nerimansengul@hotmail.com

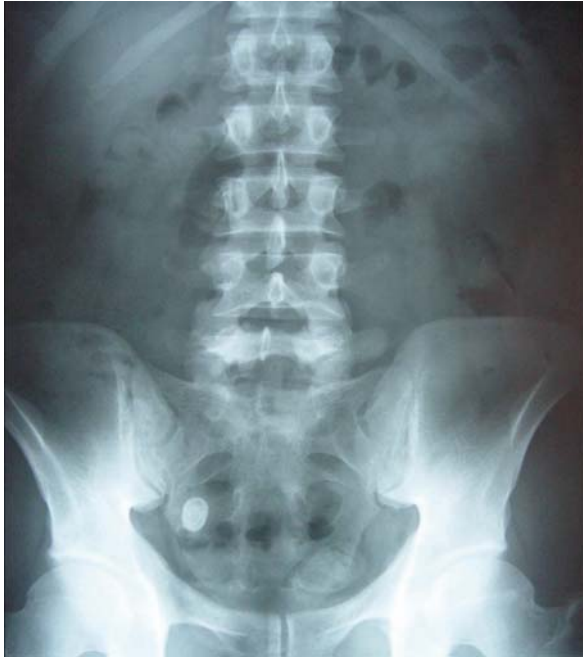*Kolon Rektum Hast Derg* 2010;20:139-142

### Giriş

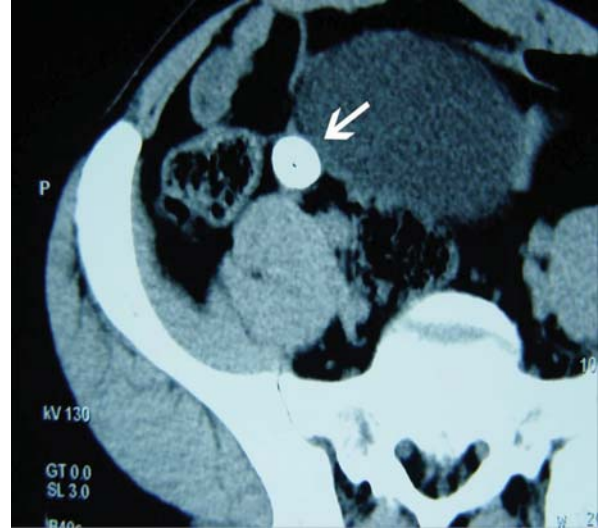
Apendikte fekalit oldukça sık rastlanan bir durumken, mineral depositlerden oluşan apendiks taşı oldukça nadir bir patolojidir.<sup>1</sup> Genellikle insidental olarak saptanan bu taşlar, akut apendisit, perforasyon, abse formasyonu gelişme riski taşırlar ve diğer enterolitiazis sebepleri ile karışabilirler.<sup>2,3</sup> Bu çalışmada insidental olarak tespit edilen, radyolojik olarak kesin tanısı konulamayan, floroskopik-laparoskopik yaklaşımla tedavi sonrası apendiks taşı olduğu anlaşılan asemptomatik bir olgu sunulmuştur.

### Olgu

Dispeptik yakınmaları nedeniyle tetkik edilen 33 yaşındaki erkek hastada, çekilen direkt karın grafisinde, sağ alt kadrana lokalize yaklaşık 2 cm boyutunda kalsifiye lezyon tespit edildi (Resim 1). Takip grafilerinde lezyonun lokalizasyonunda değişiklik olmadı. Ultrasonografi (US) ile çıkan kolon lümeni dışında, abdominopelvik bilgisayarlı tomografi (BT) tetkikinde ise distal ileal segment duvarına komşu, ancak aksiyel kesitsel görüntülemelerde barsak duvarı ile ilişkisi net olarak değerlendirilemeyen, konsantrik kalsifikasyonlar içeren 18x13mm çapında yapı tespit edildi (Resim 2).



**Resim 1.** Ayakta direkt karın grafisinde insidental olarak bulunan, yaklaşık 2 cm çapında, sağ sakroiliak bölgeye lokalize, radyoopak yapı.

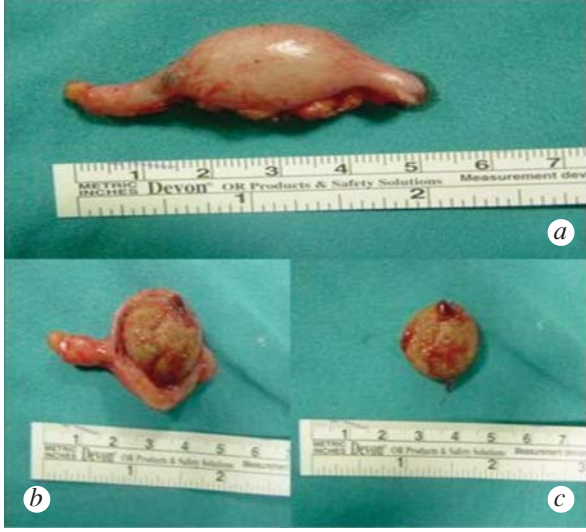

**Resim 2.** Abdominopelvik aksiyel konvansiyonel bilgisayarlı tomografi kesitinde, distal ileal segmente barsak duvarına komşu, konsantrik kalsifikasyon içeren yapı.

Kolonoskopik değerlendirmede kolonda patolojik bulguya rastlanmadı. Enterolitiazis, Meckel divertikülü içinde taş, kalsifiye intestinal leiomyom ön tanılarıyla hastaya floroskopi eşliğinde diagnostik laparoskopi yapıldı. Kalsifiye lezyonun apendiks'in lümenine yerleşik yaklaşık 2 cm çapında, sert, düzgün sınırlı oval yapıda patolojik yapı olduğu görüldü. Laparoskopi yardımıyla apendektomi yapıldı (Resim 3a-3b-3c). Taşın histopatolojik incelemesinde katmanlar şeklinde feçes artıkları, bitki kalıntıları ve feçes üzerine çöküntü oluşturmuş kalsifikasyon alanları izlendi (Resim 4). Postoperatif komplikasyon gelişmeyen hasta postoperatif 2. gününde şifa ile taburcu edildi.

### Tartışma

Apendikolitiazislerin büyük çoğunluğunu katılaşmış dışkıdan meydana gelen fekalitler oluşturur. Çok küçük bir oranı ise gerçek taşlardır ve mineral depositler içerirler. Her iki patolojinin de ortak özelliği ise, apendikolitiazis olarak adlandırılmaları ve akut apendisit etiyolojisinde rol oynamalarıdır.<sup>1</sup> Fekal artıkların apendiks lümenine dökülmesi ve ardından organik tuzların eklenmesiyle bu taşların geliştiği kabul edilmektedir. Sindirilen yabancı cisim veya safra kesesi taşı migrasyonunun da apendikte taş gelişiminde rol oynayabileceğini belirten yayınlar mevcuttur.<sup>4</sup> Olgumuzun histopatolojik incelemesinde katmanlar şeklinde feçes ile karışık bitki kalıntıları ve

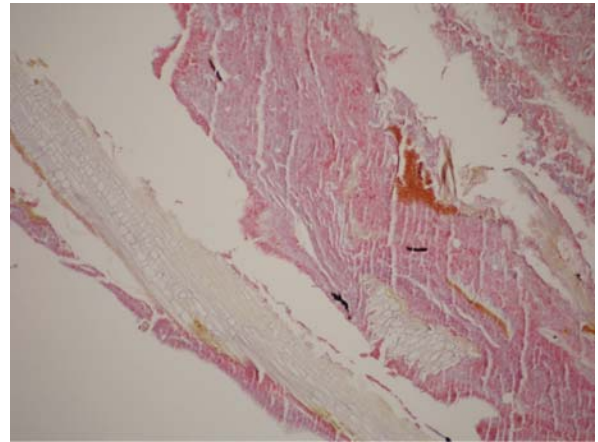


**Resim 3a.** Apendektomi materyali; **3b.** Apendiks lümenine yerleşik taş; **3c.** Apendikolitiazis.

feçes üzerine çöküntü oluşturmuş kalsifikasyon izlendi. Apendikal fekalitler ve taşlara çoğunlukla pediatrik ve genç erişkin yaş grubunda rastlanmakta olup çok azı 35 yaş üzerinde görülür. Erkeklerde görülme sıklığı daha çoktur. Semptomsuz olgular, klinik olguların %2'lik grubunu oluştururken, apendikolitiazisli hastaların çoğunluğu semptomatiktir.<sup>5</sup> Asemptomatik olgularda en önemli iki problem radyolojik olarak diğer kalsifiye lezyonlar ile karışabilmesi ve bu olgularda tedavi yaklaşımıdır. İntraabdominal kalsifiye lezyonların radyolojik ayırıcı tanısında kalsifikasyonun yapısı ve lokalizasyonu önemli yer tutar.<sup>6</sup> Apendiks taşları radyolojik olarak genellikle soliter, yuvarlak veya oval, 1–6 cm çapında, radyolüsent görünümüne sahiptirler. Tipik yerleşim yerleri sağ alt kadranda olmasına rağmen apendiks'in anatomik varyasyonlarına göre farklılık gösterebilirler. Bu nedenle üreteral taşlar, kalsifiye pelvik flebolitler, kalsifiye mezenterik lenf nodları ve enterolitiazis ile sıklıkla karışırlar.<sup>3</sup> Direkt grafi ile ayırıcı tanı konulamayan vakalarda BT, radyolojik olarak daha yüksek duyarlılığa sahip olması nedeniyle tercih edilir.<sup>7</sup> Radyolojik olarak kesin tanı konulamayan vakalarda floroskopi kılavuzluğunda laparoskopik eksplorasyon eş zamanlı minimal invaziv tanı ve tedavi imkânı sağlar.<sup>8</sup> Bizim olgumuzda direkt grafi, US ve BT tetkikleri ile kesin tanı konulamadı. Enterolitiazis sebebi olabilecek Meckel divertikülü, Crohn hastalığı veya ince barsak

striktürünü de ayırt edebilmek amacıyla diagnostik laparoskopi planlandı. Yapılan floroskopi rehberliğinde diagnostik laparoskopi ile kalsifikasyonun apendikste taşla bağlı olduğunun tespit edilmesi üzerine laparoskopi yardımıyla apendektomi uygulandı.

Akut apendisit nedeniyle opere olan olguların %10'unda etiolojide apendikolitiazis yer almaktadır. Komplike olgularda bu oran daha yüksektir.<sup>2</sup> Karın ağrısına eşlik eden radyopak apendiks taşı varlığında apendisit gelişme ihtimali çok yüksektir. Buna rağmen asemptomatik olgularda elektif apendektomi uygulaması tartışmalıdır.<sup>9</sup> Sonuç olarak asemptomatik kalarak büyük boyutlara ulaşan kalsifiye apendiks taşları nadir bir patolojidir ve erişkin yaş grubunda diğer enterolitiazis sebepleri içinde ayırıcı tanıda akılda tutulmalıdır. Laparoskopi minimal invaziv tanı ve tedavi imkânı sağlamaktadır.



**Resim 4.** Katmanlar şeklinde bitki kalıntıları, feçes ve feçes üzerinde, mavimsi renk tonuyla kalsiyum çökeltileri dikkati çekmekte (H&E).

### Kaynaklar

1. Kennedy JS, Hanly EJ, Mittendorf EA. Asymptomatic appendicolithiasis: principles of evaluation and management. *Curr Surg* 2005;62:87-90.
2. Teke Z, Kabay B, Erbiş H, Tuncay OL. Appendicolithiasis causing diagnostic dilemma: a rare cause of acute appendicitis (report of a case). *Ulus Travma Acil Cerrahi Derg* 2008;14:323-25.
3. Pantongrag-Brown L, Levine MS, Buetow PC, Buck JL, Elsayed AM. Meckel's enteroliths: clinical, radiologic, and pathologic findings. *AJR Am J Roentgenol* 1996;167:1447-50.
4. Aljefri A, Al-Nakshabandi N. The stranded stone: relationship between acute appendicitis and appendicolith. *Saudi J Gastroenterol* 2009;15:258-60.
5. Giuliano V, Giuliano C, Pinto F, Scaglione M. Chronic appendicitis "syndrome" manifested by an appendicolith and thickened appendix presenting as chronic right lower abdominal pain in adults. *Emerg Radiol* 2006;12:96-98.
6. Bassano JM. Abdominal calcifications and diagnostic imaging decision making: a topic review. *J Chiropr Med* 2006;5:43-52.
7. Ahn SH, Mayo-Smith WW, Murphy BL, Reinert SE, Cronan JJ. Acute nontraumatic abdominal pain in adult patients: abdominal radiography compared with CT evaluation. *Radiology* 2002;225:159-64.
8. Sauerland S, Agresta F, Bergamaschi R, *et al.* Laparoscopy for abdominal emergencies: evidence-based guidelines of the European Association for Endoscopic Surgery. *Surg Endosc* 2006;20:14-29.
9. Rabinowitz CB, Egglin TK, Beland MD, Mayo-Smith WW. Outcomes in 74 patients with an appendicolith who did not undergo surgery: is follow-up imaging necessary? *Emerg Radiol* 2007;14:161-65.