

PRİMER MEZENTER HİDATİD KİST RÜPTÜRÜ *RUPTURE OF A PRIMARY MESENTERIC HYDATID CYST*

Hülya ÖZTÜRK¹, Mehmet YAŞAR², Adem KÜÇÜK¹, Hayrettin ÖZTÜRK³

¹ Düzce Üniversitesi Tıp Fakültesi, Çocuk Cerrahisi,

² Düzce Üniversitesi Tıp Fakültesi Genel Cerrahi Anabilim Dalı,

³ Bolu Abant İzzet Baysal Üniversitesi Tıp Fakültesi, Çocuk Cerrahisi Anabilim Dalı,

ÖZET

Primer olarak karaciğer dışında hidatid kistin barsak mezenterine yerleşimi nadirdir. Burada nadir görülen ve akut karın tablosu bulunan ince barsak primer mezenter hidatid kist olgusu sunulmaktadır. Laparotomide kistin rüptüre olduğu görülmüş ve total olarak çıkarılmıştır. Ameliyat sonrası dönemde herhangi bir problem gelişmemiştir.

Anahtar Sözcükler: Mezenter, hidatid kist, rüptür, çocuk

Yazışma Adresi:

Prof. Dr. Hayrettin ÖZTÜRK
Abant İzzet Baysal Üniversitesi Tıp
Fakültesi
Çocuk Cerrahisi AD 14280 BOLU

e-posta: ozturkhayrettin@hotmail.com

ABSTRACT

Primary extrahepatic, intestinal mesenteric localization of a hydatid cyst is rare. We report herein an unusual case of primary mesenteric hydatid cyst presented with clinical picture of acute abdomen. At laparotomy the cyst was found to be ruptured and totally removed. The postoperative course was uneventful.

Key words: Mesenteric, hydatid cyst, rupture, child

GİRİŞ

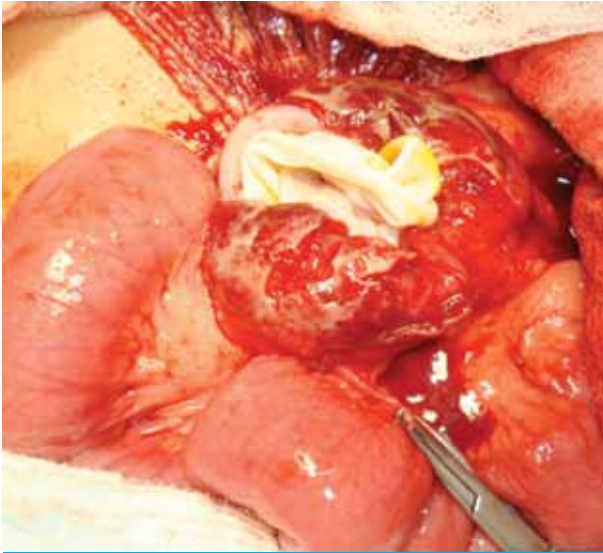
Çoğunlukla *Echinococcus granulosus*'un (*E. granulosus*) neden olduğu Hidatid Kist hastalığı, genellikle Türkiye'nin de dahil olduğu Akdeniz, Ortadoğu ve Uzakdoğuda endemik olarak bulunur (1-3). Olguların %50-70'inde karaciğerde, %20-30'unda akciğerde ve nadir olarak dalak, böbrek, pankreas, beyin, overler, vertebra, yumuşak dokular ve mezenterde yerleşim gösterir (1-6). Komplike olmayan hidatid kistler genellikle asemptomatiktir. Anafilaktik şok, safra yollarına kistin enfeksiyonu ve periton içine rüptürü çok ciddi nadir komplikasyonlarıdır (1). Burada karında kistik kitle ön tanısı ile operasyonu planlanan, ancak bu dönemde akut karın tablosuna neden olan ince barsak mesenterine yerleşmiş perfore

hidatid kist olgusu nadir lokalizasyonu, tanı ve tedavisindeki özellikleri nedeniyle sunulmuştur.

OLGU

Dört yaşında kız çocuğu yaklaşık 3 aydan beri özellikle yemeklerden sonra başlayan karın ağrısı şikâyeti ile polikliniğimize başvurdu. Ayrıca karın şişkinliği ve ara ara bulantı şikâyeti olduğu öğrenildi. Fizik muayenede karın rahattı. Sağ alt kadranda yaklaşık 7x5 cm çapında sınırları belirgin, sert, yüzeysel düzgün mobil fluktuasyon vermeyen ağrısız kitle palpe edildi. Laboratuvar incelemelerinde beyaz küre:10100/ml, Hb:12.1 g/dL Hct:%36.5 olarak bulundu. Karın ultrasonografisinde (USG) umbilikus düzeyinden başlayan sağ paramedian

yerleşimli 72x50mm boyutlarında kistik lezyon izlendi ve mezenter kisti olabileceği bildirildi. Karın tomografisinde (BT) sağ alt kadranda 75x51mm çapında düzgün konturlu kistik kitle bulundu. Karında kistik kitle ön tanısı ile operasyonu planlanan hastanın preoperatif dönemde ani başlayan karın ağrısı gelişti. Yapılan fizik muayenede karında hassasiyeti mevcuttu ve kitlenin sınırları kaybolmuştu. Travma hikâyesi yoktu. USG tetkiki tekrarlandı. Umbilikus inferior sağ kesimde 36x39x22 mm içerisinde multipl sayıda hiperekojen septasyon içeren anekoik görünüm saptandı. Hasta acil operasyona alındı. Karın içinde seropürülan sıvı olduğu görüldü. İnce barsak mezosu içinde yaklaşık 5x5cm boyutlarında rüptüre olmuş kistik kitle saptandı. Kitlenin içinden kız vezikülün protrüze olduğu görüldü ve over klempiyile çıkarıldı (Resim 1). Kist ve karın içerisi serum fizyolojik povidon iyodür ile irrig edildi. Kist duvarı mezo köküne kadar eksize edildi ve kapitonaj uygulandı. Postoperatif dönemde herhangi bir sorunu olmayan hasta postoperatif 5. gün önerilerle ve 10 mg/kg doz albendazol tedavisiyle taburcu edildi.



Resim 1. İnce barsak mezenterine yerleşmiş ve rüptür gelişmiş primer mezenter hidatid kist görünümü.

TARTIŞMA

Hidatid kist hayvancılığın yaygın olarak yapıldığı bölgelerde ortaya çıkan bir hastalık olmasına rağmen tüm dünyada yaygın olarak bulunur. E. granulosus yumurtası en sık ağız bazen de solunum veya cilt yoluyla alınır ve duodenumda açılır. Açığa çıkan embriyolar barsak mukozasından geçerek portal sistem aracılığı ile karaciğere ulaşırlar. Karaciğerden akciğer ve sistemik dolaşıma katılan embriyolar yerleştiği organda ya fagosite olur ya da hidatid kist hastalığına neden olurlar (7,8). Hidatid kist hastalığının vücudumuzda yerleşim gösterdiği başlıca organ ve dokular karaciğer %70-50, akciğer %11-17, yumuşak doku %2.4-5.3, kalp %0.5-3, kas ve subkutan dokulara %0.5-4.7 oranında bildirilmiştir (9,10). Mezenterik yerleşim ise son derece nadirdir (1). Karın içerisinde hidatid kist hastalığı genellikle diğer karın içi solid organ tutulumuyla beraberdir. Hastalığın patogenezinde komşuluk yoluyla disseminasyon ya da daha önceki hidatid kist hastalığı için yapılan ameliyatlardan sonrası kontaminasyonun neden olabileceği düşünülmektedir (3). Burada sunduğumuz 4 yaşındaki kız çocuğunda hidatid kist nadir bir yerleşim yeri olan ince barsak mezenterinde ve aynı zamanda rüptüre olmuştu. Ameliyat sırasında yapılan eksplorasyonda herhangi bir diğer karın içi organlarda hidatid kiste rastlanılmadı.

Hidatid kist karın içerisinde yerleşim yeri ve çapına bağlı olarak bulantı, kusma ve dolgunluk hissi gibi nonspesifik semptom ve bulgularla gelebilir. Kistin komşu olduğu organlara basısı sonucunda sarılık, pilor obstrüksiyonu, intestinal obstrüksiyon gibi bulgular da ortaya çıkabilir. Bu semptom ve bulgulara ek olarak kist infekte olduğunda abse oluşumu veya peritoneal kaviteye spontan ya da travmatik rüptürü sonucunda anafaktik şok tablosu da gelişebilir (11). Olgumuzda öncelikle başvuru şikâyeti kistin basısına bağlı olduğunu düşündüğümüz yemek yemekle başlayan karın ağrısı, bulantı ve bazen de kusma şikâyeti idi. Ameliyattan hemen önce gelişen kistin rüptürüne bağlı ani başlayan karın ağrısı ve hassasiyet bulundu. Daha önceki çalışmalarda rapor edildiği ve bizim olgumuzda da olduğu gibi kistin rüptürü ile anafaktik şok tablosu gelişmeyebilir veya hasta apandisit tablosuna benzer bulgularla gelebilir (1,12).

Hidatid kistin tanısını koymada serolojik testler ve radyolojik görüntüleme yöntemlerinden faydalanılır. Ancak karın içerisinde izole, pankreas veya retroperitoneal lokalizasyonlu olan hidatid kist olgularının tanısını koymak daha zordur. Çoğunluğunda tanı ameliyat sırasında konulur (1,11). Hastamızda radyolojik görüntüleme tetkikleri yardımıyla hastada mezenter kisti ön tanısı düşünülmüştür. Rüptür sonrası kistin sınırları kaybolmuş ve tanı ancak ameliyat sırasında konulmuştur. Ameliyatta hastanın tedavisinde inflame ve rüptüre olmuş kist içerinden kız vezikülün çıkarılması, fibrotik kist duvarlarının eksizyonu ve kapitonaj uygulanmıştır.

Sonuç olarak, karın içerisinde mezenter yerleşimli kist bulunan olgularda hidatid kist hastalığı da ön tanıları arasında düşünülmelidir. Ayrıca kistin spontan ya da travmatik rüptüre olma riski nedeniyle bu tür hastaların dikkatle operasyon öncesi izlenmesi gerekir.

KAYNAKLAR

1. Kusaslan R, Sahin DA, Belli AK, Dilek ON. Rupture of a mesenteric hydatid cyst: a rare cause of acute abdomen. *Can J Surg* 2007;50(5):3-4.
2. Kouskos E, Chatziantoniou J, Chrissafis I, Anitsakis C, Zamtrakis S. Uncommon locations of hydatid cysts. *Singapore Med J* 2007;48(4):119-21.
3. Nazif Erkan, Mehmet Yıldırım, Durmuş Ali Özdemir, Servet Ağdeniz, Alper Boz, Alper Fırat Polat. Dev intraabdominal hidatid kist: Preoperatif tanı zorluğu ve tedavisi. *Akademik Gastroenteroloji Dergisi* 2004;3(1):39-41.
4. Orhan Z, Kara H, Tuzuner T, Sencan I, Alper M. Primary subcutaneous cyst hydatid disease in proximal thigh: an unusual localisation: a case report. *BMC Musculoskeletal Disord* 2003;4:25.
5. Yuksel BC, Ozel H, Akin T, Avsar FM, Hengirmen S. Primary hydatid cyst of the breast with elevated CA 19-9 level. *Am J Trop Med Hyg* 2005;73(2):368-70.
6. Celebi S, Basaranoglu M, Karaaslan H, Demir A. A splenic hydatid cyst case presented with lumbar pain. *Intern Med* 2006;45(17):1023-4.
7. Blanton R. Echinococcosis. In: Behrman RE, Kliegman RM, Jenson HB. *Nelson Textbook of Pediatrics*. 16 th ed. Philadelphia: WB Saunders, 2000:1079-81.
8. Pashankar DS, Schreiber RA. Bacterial, parasitic, and other infections. In: Walker WA, Durie PR, Hamilton JR, Walker-Smith JA, Watkins JB. eds. *Pediatric Gastrointestinal Disease*. 3rd ed. B.C. Decker, Ontario, 2000;976-86.
9. Çörtelekoğlu AT, Beşirli K, Yüceyar L, Bozkurt K, Kaynak K, Tüzün H, Sayın AG. Atipik Yerleşimli Kist Hidatik. *Türk Göğüs Kalp Damar Cer Derg* 2003;11(3):195-7.
10. Bal N, Kocer NE, Arpacı R, Ezer A, Kayaselcuk F. Uncommon locations of hydatid cyst. *Saudi Med J* 2008;29(7):1004-8.
11. Dziri C. Hydatid disease-continuing serious public health problem. *World J Surg* 2001; 25(1):1-3.
12. Turdibaev MA, Nazarov KI, Maksudov AT. Rupture of an echinococcal cyst of the mesentery of the small intestine simulating acute appendicitis. *Vestn Khir Im II Grek* 1984;132(2):49.